

CORRECCIÓN DE APIÑAMIENTO SEVERO SUPERIOR SIN EXTRACCIONES EN PACIENTE CON ANODONCIA DE INCISIVO INFERIOR



Arturo Arbeláez Ramírez,¹
Dr. Daniel Rivero Tames,²
Dra. Beatriz Gurrola Martínez,³
Dr. Adán Casasa Araujo.⁴

- ¹ Residente de 1^{er} año de la maestría de Ortodoncia y Ortopedia Maxilofacial del Centro de Estudios Superiores de Ortodoncia CESO.
² Profesor en la maestría de Ortodoncia y Ortopedia Maxilofacial del Centro de Estudios Superiores de Ortodoncia CESO.
³ Profesor de la maestría de Ortodoncia y Ortopedia Maxilofacial del Centro de Estudios Superiores de Ortodoncia CESO y profesor de carrera de tiempo completo Titular "C" en la FES Zaragoza.
⁴ Profesor de clínica y director de la maestría de Ortodoncia del CESO.

RESUMEN

Se presenta una paciente de 11 años 6 meses, femenina con una clasificación Clase II esquelética, hiperdivergente, clase II molar izquierda, línea media superior desviada 1 mm a la izquierda, antero superiores proclina- dos y protruidos, apiñamiento seve- ro superior, arco superior triangular,

mordida cruzada del canino supe- rior derecho, la anodoncia del incisi- vo lateral inferior derecho, se realizó *stripping*, expansión con secuencias de arcos y proclinación para obtener el espacio requerido y así lograr una normoclusión, además de biomecá- nicas con elásticos para mejorar las re- laciones oclusales. Los resultados ob- tenidos fueron clase I molar y canina

bilateral, líneas medias dentales coin- cidentes, correcto *overbite* y *overjet*, la retroclinación de los anterosuperio- res, forma de arcos ovoides, el tiem- po total de tratamiento fue de 1 año, 10 meses, 2 semanas.

Palabras clave: anodoncia de incisivo inferior, apiñamiento severo, *stripping*, análisis de Bolton.

ABSTRACT

A female patient of 11 years 6 months, she has a Class II skeletal classification, hiperdivergente, Class II molar left, upper midline deviated 1 mm to the left, upper anterior proclin and protruding, severe crowding upper, triangular upper arch, crossbite up-

per right canine, the lower lateral incisor anodontia right, Stripping was carried out, expansion sequences of arcs and Proclination to obtain the space required for achieving so normoclusion addition to biomechanical with a elastics to improve occlusal relationships. the results were Class I molar and canine bilateral, dental

midlines coincidentally, correct overbite and overjet, the retroclinacion of the anterior, ovoid shape of arches, the total treatment time was 1 year, 10 months, 2 weeks

Key words: anodoncia of inferior incisor, severe packing, stripping, analysis of Bolton.

INTRODUCCIÓN

Dentro de las oligodoncias o anodoncias los terceros molares, laterales superiores son los que más comúnmente encontramos en nuestra práctica clínica, la anodoncia de incisivos inferiores no es una de las más frecuentes,¹ al encontrar una paciente con este tipo de anomalía de número de dientes debemos de considerar varios puntos como apiñamiento superior o inferior, posición e inclinación de los incisivos superiores e inferiores, relación molar, apiñamiento con perfil de tejidos blandos, *overjet* y *overbite*, como también el potencial de crecimiento, problemas de número o forma de los incisivos superiores. Como es reportado por Ross y colabs. debemos también de encontrar la etiología de la ausencia del incisivo, para determinar así un correcto plan de tratamiento, considerando lo anterior observamos que se convierte en un reto para que al final del tratamiento podamos obtener una clase I canina y molar con un *overjet* adecuado, en gran parte debido al exceso de Bolton que tenemos en superior, para lograr los resultado antes mencionados se deben implementar diversas alternativas de tratamiento como los son el *stripping*, extracciones, etc.²

REPORTE DE UN CASO

El objetivo es mostrar el manejo simple pero poco convencional de un paciente con anodoncia del incisivo inferior lateral, el cual es raro dentro de las anomalías de número de dientes. Determinar la etiología de la anomalía por medio de un análisis clínico y radiográfico para darle un correcto enfoque al tratamiento, ya que existen 4 causas posibles:

- 1) La herencia familiar como la principal causa, el resultado de una o más mutaciones puntuales en el sistema poligénico, casi siempre se transmite en una penetrancia incompleta, patrón autosómico dominante y expresividad variable.
- 2) Las anomalías en el desarrollo de la sínfisis mandibular puede afectar a los tejidos dentales.
- 3) Una reducción en la dentición es considerada por algunos investigadores como el intento de la naturaleza para satisfacer las arcadas dentarias pequeñas (una expresión de la evolución).
- 4) La inflamación localizada o infecciones en la mandíbula pudieron haber destruido los gérmenes dentarios, o algunas perturbaciones del sistema endocrino pueden provocar una displasia ectodérmica.¹

Se logró indentificar la causa de la anodoncia, en este caso fue ocasionada por la agenesia del germen dental sin ninguna implicación únicamente oclusal, ya que no presentaba problemas en el crecimiento y desarrollo en cuanto a la fusión de la sínfisis mentoniana ni problemas de origen embriológico, ni infecciones o inflamaciones focalizadas ni ningún indicio de displasia ectodérmica. Para el plan de tratamiento se determinó que esta anodoncia puede ser un síntoma que nos puede conducir a una anomalía mayor, así que se acordó que el tratamiento sería multidisciplinario. Se presenta una paciente de 11 años 6 meses, femenina. El motivo de consulta reportado por la madre fue que le preocupaba que la niña tiene los dientes frontales muy levantados. La niña posee una forma de arco triangular con apiñamiento severo superior y presenta la anodoncia del incisivo lateral inferior derecho.

Estudios iniciales: la paciente presenta una clasificación Clase II esquelética, hiperdivergente, clase II molar izquierda (figura 1), línea media superior desviada (figura 2) con 1 mm a la izquierda, antero superiores proclinalados y protruidos, apiñamiento severo superior, con arco superior triangular (figura 3), mordida cruzada del canino superior derecho (figura 4). Se consideró la anodoncia del incisivo lateral derecho inferior por la divergencia radicular y por el tamaño dental, (figura 5), además manchas cromógenas extrínsecas generalizadas posiblemente por alimento o el consumo de hierro vía oral, el cual refiere la paciente.

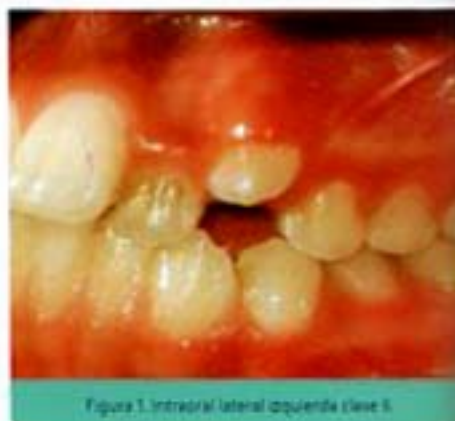

Figura 1. Intraoral lateral izquierda clase II.

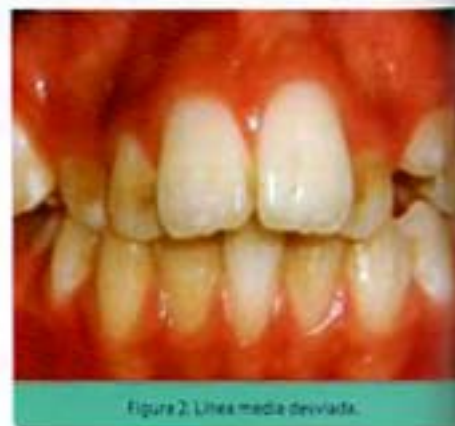

Figura 2. Línea media desviada.

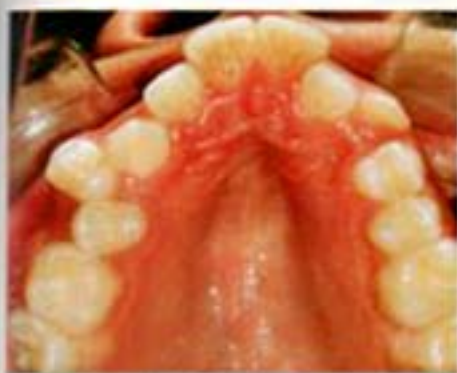

Figura 3. Arco maxilar.

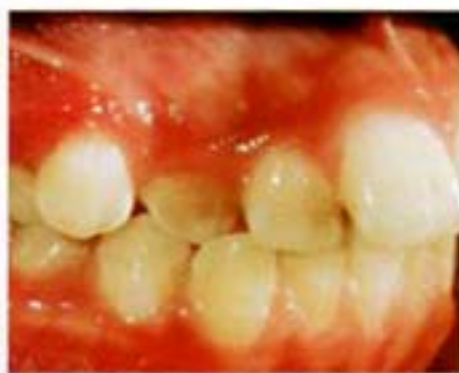

Figura 4. Canino superior derecho cruzado.

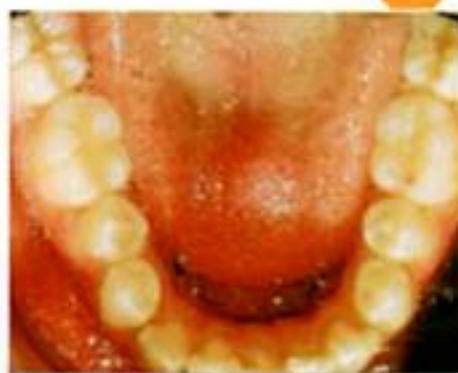

Figura 5. Ausencia del lateral inferior izquierdo.

Para tratar a los pacientes sin incisivo inferior, sin extracciones de promolares en superior, debemos de tener las siguientes características: Clase I relación molar, apiñamiento moderado de los incisivos inferiores, sin o con leve apiñamiento superior, aceptable perfil de tejidos blandos, mínima a moderada sobremordida y el resalte, mínimo potencial de crecimiento, a diferencia de tamaño del diente, como la falta de incisivos laterales o la-

terales en clavija.³ Se realizó un tratamiento poco convencional para el tipo de problemas que presentaba esta paciente antes descrito, para la obtención del espacio requerido para aliviar el apiñamiento se realizó expansión; como teníamos un exceso de Bolton² en superior se realizó *stripping* antero superior, y para aliviar el apiñamiento leve inferior y obtener buen *overjet* se proclinaron los inferiores y retroclinaron los superiores.

Objetivos del plan de tratamiento: mejorar estado periodontal e higiene oral, corrección de forma de arco superior e inferior, obtener líneas medias dentales coincidentes superior con el centro del incisivo central inferior, corrección del apiñamiento maxilar y mandibular, obtención de clase I canina bilateral y I molar izquierda, corrección *overjet* y *overbite*, lograr correcta intercuspidadación, desoclusión de la guía canina, lograr guía incisiva. Para lo cual se realizó lo siguiente:

DIPLOMADO EN IMPLANTOLOGÍA

Curso Quirúrgico - Protésico



Impartido por
Rolando Santillán Velázquez
Prostodoncia UIC Implantología UNAM
Maestría ULA

Objetivo del curso

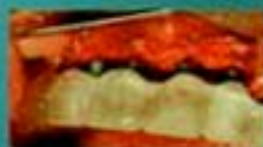El alumno será capaz de desarrollar la disciplina de implantológica dentro de su práctica privada resolviendo rehabilitaciones completas con múltiples implantes.

Viernes de 5 a 9 pm,
Nicolás San Juan 709, Col. Del Valle.

Informes:
rolandosantillan@hotmail.com
55-43-84-26 y 55-43-80-52



Revisión de diferentes sistemas de implantes
Prácticas individuales
Análisis de casos clínicos
Presentación de videos didácticos de congresos internacionales
Asesoramiento personalizado
Platicas con especialistas invitados
Diagnóstico con TAC



DURACIÓN: 7 Meses
INICIO: Enero

Zimmer
invita

Pregunta por los Talleres Intensivos de Rehabilitación de Implantes.

te: brackets prescripción roth 0.022" x 0.028" (figura 6), como secuencia de tratamiento una alineación, nivelación, expansión y *stripping* superior (figura 7), detallado y retención por medio de secuencia de arcos Nitinol 0.012, 0.014, 0.016 superior e inferior, acero 0.018, 0.020 superior e inferior, coordinación unitek B, cadenas intra-maxilares superior, elásticos clase III 2.5 oz 3/16 arco adelantado en inferior en arco acero 0.016 x 0.022, alambre de acero 0.19x0.25, elásticos en forma de (N) vector clase III, 3/8 4 onzas, retenedor circunferencial superior con

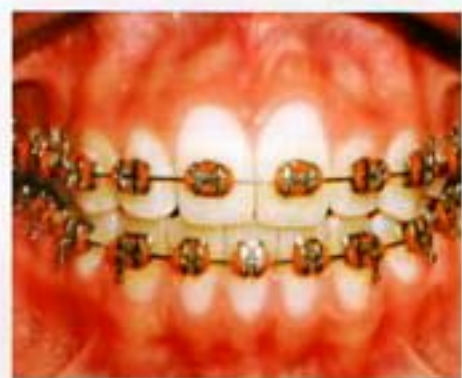

Figura 6. Brackets prescripción roth 0.022" x 0.028"

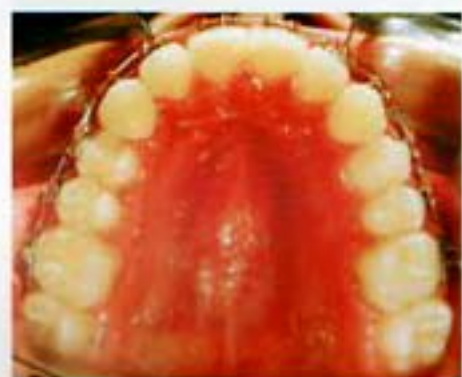

Figura 7. Expansión y stripping superior.

rey (figuras 9-12) terminar de consolidar las clases caninas se proclinaron los anteroinferiores, para solucionar el apiñamiento severo superior donde el carey negativo era de 7.8 mm, el espacio se obtuvo de por el *stripping* de 7 mm, el 0.8 mm y los otros milímetros necesarios para retroclinar, los supe-

riores (figuras 13-15) se obtuvieron de la expansión de los arcos en superior.⁶

Resultados: al final del tratamiento se cumplieron los objetivos propuestos, las relaciones oclusales estáticas y dinámicas se lograron (cuadro 1), muestra las medidas inicio progreso final.

		Inicio Tratamiento 06/03/09	Progreso Tratamiento 24/08/10	Final Tratamiento 26/01/11
	Edad	11a, 6m	12a, 11m	13a, 4m
Relación Molar	Derecha	Clase I	Clase III	Clase I
	Izquierda	Clase II	Clase III	Clase II
Relación canina	Derecha	Clase I	Clase III	Clase I
	Izquierda	N. a.	Clase III	Clase I
Línea media (mm)	Superior	1mm izq	Coincidente	Coincidente
	Inferior	Coincidente	Coincidente	Coincidente
Distancia intercanina	Superior	30.8 mm	34.7 mm	34.8 mm
	Inferior	22.7 mm	22.8 mm	22.3 mm
Distancia intermolar	Superior	42.2 mm	45.6 mm	45.8 mm
	Inferior	41.5 mm	43.4 mm	45.7 mm
Forma de arco	Superior	Triangular	Oval	Oval
	Inferior	Oval	Oval	Oval
Análisis de espacio	Superior	-7.8 mm	-5.2 mm	-0.8mm
	Inferior	-1.1 mm	-1.1 mm	-1.1 mm
Bolton	R12	6.8 sup.	4.2 sup.	0.9 sup.
	R6	8.2 sup.	5-7 sup.	1.3 sup.
Overjet	2 mm	4 mm	2 mm	2 mm
Overbite	20 %	0 %	10 %	20 %

Cuadro 1. Medidas inicio, progreso y final.

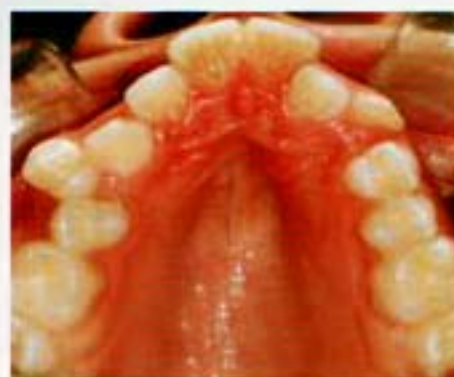

Figura 8. Oclusal superior inicial.

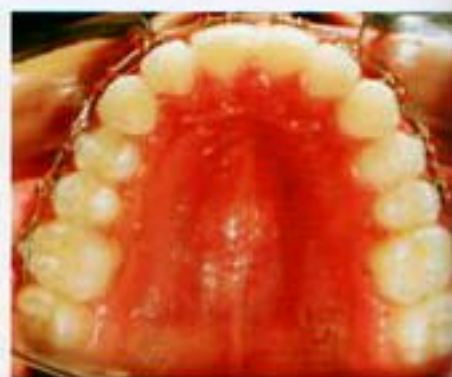

Figura 9. Progreso superior oclusal.

cinturón vestibular y retenedor circunferencial inferior. Para obtener las clase I caninas bilaterales se requería de hacer *stripping*, al análisis de Bolton se encontró un exceso en superior, la cantidad de discrepancia en radio de 6 era 8.2 mm (figura 8), se hizo un *stripping* de 7 mm, un milímetro por cada diente³ para conseguir un *overjet* adecuado, eliminar el apiñamiento leve inferior de -1.1 mm según Ca-

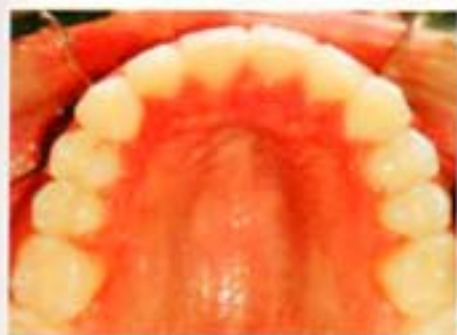

Figura 10. Oclusal superior final.

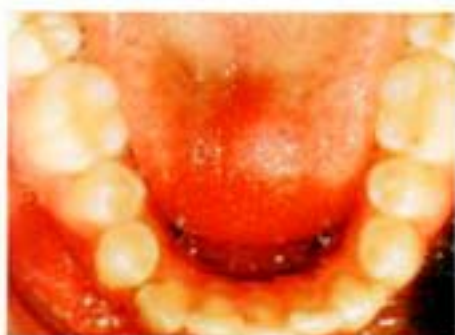

Figura 11. Oclusal inferior incisal.

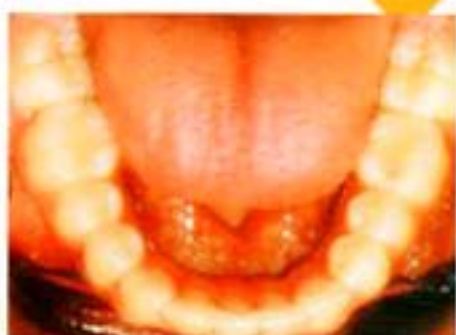

Figura 12. Oclusal inferior final.

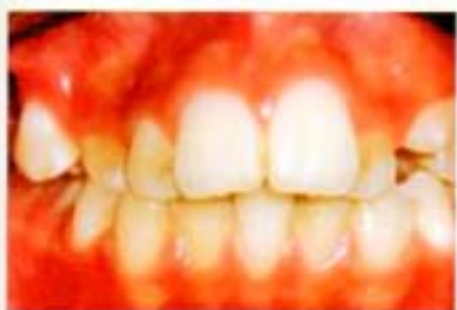

Figura 13. Frente inicial.

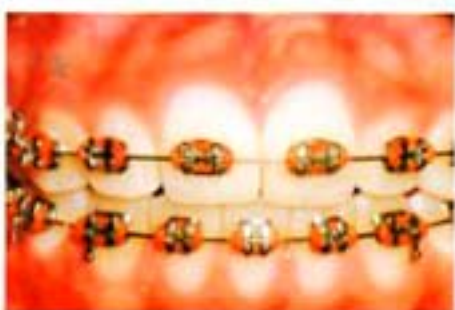

Figura 14. Frente progreso.

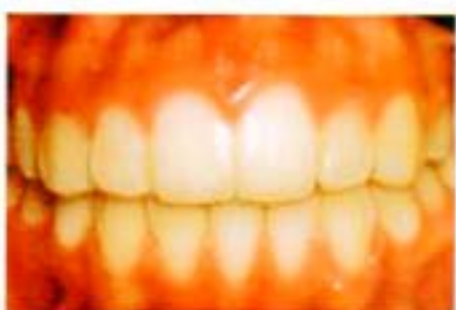

Figura 15. Frente final.



STELARIS

Mobiliario Clínico Dental

Armagedón



Hídra



Celeste





Constelación



Sol



¡Comprobado!
30 Años de experiencia fabricando unidades aseguran tu inversión.

www.stelarisdental.com

info@stelarisdental.com
ventas@stelarisdental.com
sopORTE@stelarisdental.com

Fábrica y Ventas
 Valle Perdido o Jazmín No.10, cas. exp. Valle de Juárez,
 Col. Valle de Aragón 3ra sección, Ecatepec, Edo. de México.
 (Cerca del Metro Muzquiz línea 7)
 Tel/Fax (01) (55) 5780-9090 (55) 5780-9530

México DF
 Calzada de Tlalpan No. 1534 Depto. 316, Col. Miravalle,
 (Metro Ermital) Tel. (01) (55) 9390-8797

Querétaro
 Calle Cerro de las Flores No. 137-A, Col. Ex-Hacienda
 Santa Rita, cas. exp. con Av. de la Luz.
 Tel. (01) (462) 477-93-93 (01) 462 212-00-04

Pachuca Tel. (01) (077) 718-90-28

Comparación de las fotografías de la paciente de inicio progreso y final de perfil (figuras 17-22).

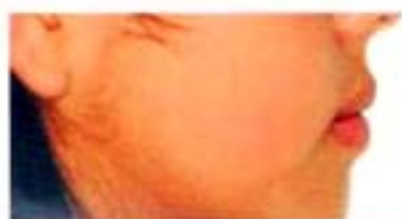

Figura 17. Perfil inicio

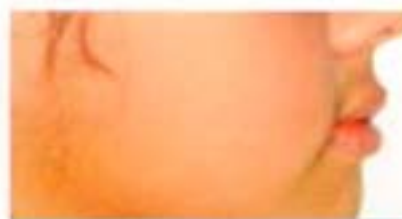

Figura 18. Perfil progreso

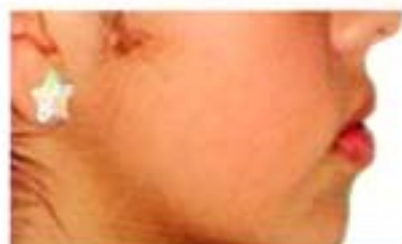

Figura 19. Perfil final

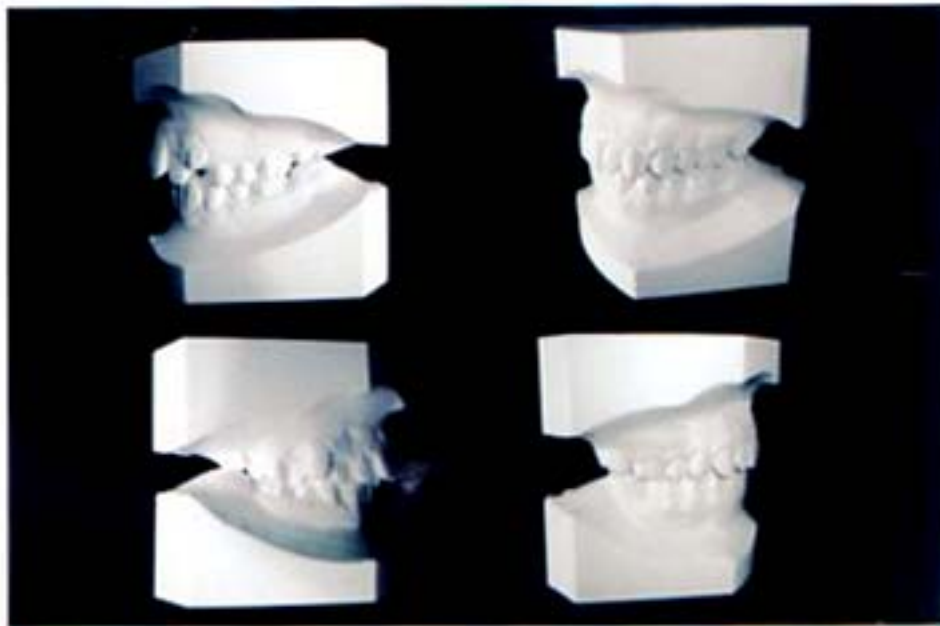


Figura 16. Comparación de los modelos de estudio inicio y final vista lateral derecha e izquierda.



Figura 21. Frente inicio.

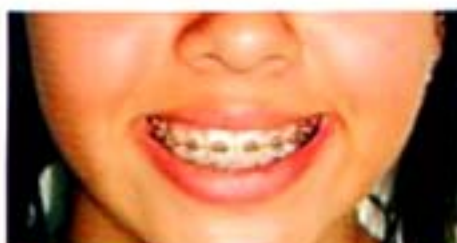

Figura 22. Frente progreso.



Figura 20. Frente final.



DISCUSION

En la literatura es reportado por Miller que las características que esperamos para obtener resultados adecuados en pacientes con 3 incisivos inferiores, es tener mínimo apiñamiento en la arcada superior, un Bolton en radio de 6 mínimo por poca masa dentaria en superior; en este caso se le dio un manejo tradicional poco convencional, porque todas las características nos conducían a realizar extracciones en la arcada superior sobre todo por el apiñamiento severo y la discrepancia de Bolton y Carey, por lo cual siempre se deberán utilizar todas las herramientas disponibles para tratar a nuestros pacientes y plantear diferentes alternativas individualizándolo para cada caso.

Bibliografía

1. Miller Ross J., Dds., Mishang T., Duang, Dds., Maimira Desakrishnan, Dds. MR Case Report Lower Incisor Extraction Treatment with the Invisalign System Journal Clinical of orthodontics 2002, Volume 36, number 02 - Pages 193-192.
2. Newman George Y., Dds. x and Richard A. Newman, DMDs Report of four familial cases with congenitally missing mandibular incisors West Orange and Randolph, N.J American Journal of Orthodontics and Dentofacial Orthopedics 1996 Vol. 114, Issue 2, Pages 199-207.
3. Mirelis JC. Ectodermal dysplasias. In: Kliegman RM, Behrman RE, Tomson HB, Stanton BF, eds. Nelson Textbook of Pediatrics. 19th ed. Philadelphia, Pa: Saunders Elsevier; 2007.
4. Apich Vincenzo G., Jr, DMD. MRDA Treatment of a Class I malocclusion with a congenitally mandibular incisor and no Bolton discrepancy Am J Orthod Dentofacial Orthop 2000;118:107-11.
5. Sheridan JJ. An anthropological rationale for air-nose stripping (and). En Sheridan JJ. The updated air-nose stripping (and) manual. Rainier, Essex, Inc. Scientific Electronic Library Online. 2004 vol 9 número 2.
6. Cervara A, Durán M, Fardell S, Lucas de Vega R <http://www.ladose.com/encargas/01-Caso%20de%20exodoncia.pdf> Instituto de Manual de Tipodontia - Módulo 5º Actualizado Mayo 2011.